

УДК 515.2

ГЕОМЕТРИЧНЕ МОДЕЛЮВАННЯ ЕЛЕКТРОКАРДІОГРАМ З МЕТОЮ ДІАГНОСТИКИ ЗАХВОРЮВАНЬ СЕРЦЯ

Куценко Л.М., д.т.н.,

Національний університет цивільного захисту України (Харків)

Балтаєва Г.Ю.

Національний інститут серцево-судинної хірургії

ім. М.М. Амосова НАМН України (Київ)

Тел. 063-836-53-79

Анотація – наведено виконаний на базі робіт [3-8] огляд методів геометричного трактування електрокардіограм (ЕКГ) за допомогою фазових портретів, який доводить, що застосування фазового портрета ЕКГ дає можливість адекватніше оцінити форму окремих фрагментів ЕКГ і виявити в ній такі відхилення, які важко визначити при традиційному аналізі ЕКГ.

Ключові слова - електрокардіограма (ЕКГ), моделювання кардіограми, ЕКГ- обстеження, фазовий портрет.

Постановка проблеми. Однією з найголовніших проблем, яка виникає при лікуванні серцево-судинних захворювань, є встановлення точного діагнозу хвороби, а відповідно, і призначення правильного лікування. Електрокардіограма (ЕКГ) як і раніше залишається досить вагомим діагностичним засобом в кардіології. Тому актуальними будуть наукові роботи [1,2], спрямовані на автоматизацію розшифровування електрокардіограм з метою адекватності встановлення діагнозу хвороби. Це допоможе своєчасно надати допомогу хворому, у тому числі і оперативне втручання. Адже за офіційними даними в Україні на серцево-судинні захворювання страждають близько 25 млн. осіб, тобто, більше половини жителів країни. Показник смертності від недуг серцево-судинної системи в Україні вищий, ніж у більшості інших країн світу. При цьому зростання масовості захворювань, яке триває (особливо серед людей молодого віку), робить серцево-судинні захворювання однією з найважливіших медико-соціальних проблем, а кардіологію - одну з найважливіших областей охорони здоров'я [1,2].

Перша успішна операція на відкритому серці в Україні була виконана у 1958 році кардіохірургом М.М. Амосовим із застосуванням апарата штучного кровообігу власної конструкції [3,4]. В подальшому він став першим у світі кардіохірургом, який почав

активно розвивати біокібернетику, застосувати нові підходи до моделювання складних систем людського організму, на практиці обґрунтовувати підходи до їхнього використання. Вперше у світі ним створені й впроваджені у практику антитромботичні протези клапанів серця. Поряд з М.М. Амосовим кардіологію в Україні та світі розвивали такі діячі української медицини як М.Д. Стражеско, О.О. Шалімов, на сьогодні І.М. Ємець та інші. В результаті були започатковані вітчизняні технології операцій аорто-коронарного шунтування на працюючому серці (без штучного кровообігу), що дозволило у разі перевищити якісні показники порівняно із зарубіжними. Серед позитивних тенденцій останніх років можна відзначити зниження показника летальності від інфаркту міокарда, що зараз становить біля 13%. Досягнення українських кардіологів ідуть на рівні з досягненнями європейських учених.

Аналіз останніх досліджень. Першим, хто впровадив електрокардіографію у лікарську практику, був фізіолог В. Ейнтховен, який у 1893 році створив перший електрокардіограф і розробив першу теорію генезу ЕКГ. Цьому винаходу передували дослідження учених І.М. Сеченова, Г. Ліппмана, Р. Келлікера, Х. Мюллера та ін. Ними було виявлено і досліджено наявність електричних явищ у міокарді, а саме, при накладанні нерва кісткового м'яза на серце жаби спостерігали ритмічні скорочення цього м'яза в такт зі скороченнями серця. Тобто у лікарів з'явився засіб, який давав інформацію про стан серця [4].

Електрокардіограма являє собою графічне відображення у часі проходження електричного імпульсу по провідній системі серця. Типова ЕКГ людини складається з п'яти позитивних і негативних коливань - зубців, що відповідають циклу серцевої діяльності. Їх позначають латинськими літерами від Р до Т (рис. 1). Проміжки між зубцями називають сегментами, сукупність зубця й сегмента - інтервалом. Три великих зубці - Р, R, Т - звернені вершинами догори, два дрібних - Q, S - спрямовані донизу [4].

Кожний графічний елемент ЕКГ відображає медичний стан певних частин серця. Наприклад, зубець Р дає інформацію про стан передсердь, будучи алгебраїчною сумою потенціалів, що виникають у правому і лівому передсерді. Інтервал PQ(R) відображає тривалість часу поширення імпульсу по передсердях, АВ-вузлу, пучку Гіса та волокнам Пуркінє. Комплекс кривих QRST обумовлений поширенням (комплекс QRS) і згасанням (сегмент RS-T і зубець Т) збудження по міокарду шлуночків, тому його називають шлуночковим комплексом. Збудження шлуночків починається з деполяризації міжшлуночкової перегородки, що веде до появи на ЕКГ інтегрального вектора - спрямованого донизу зубця Q. Зубець R є

найвищим в ЕКГ. Він визначає період поширення імпульсу по міокарду шлуночків. Зубець S відображає процес поширення хвилі збудження у базальних відділах міжшлуночкової перегородки правого й лівого шлуночків. Зубець T відображає відновлення нормального потенціалу мембрани клітин міокарда, тобто його реполяризації. Сегмент TP збігається з періодом спокою серця - діастолою. Цей сегмент варто приймати за рівень ізоелектричної лінії у нормі й патології [4].

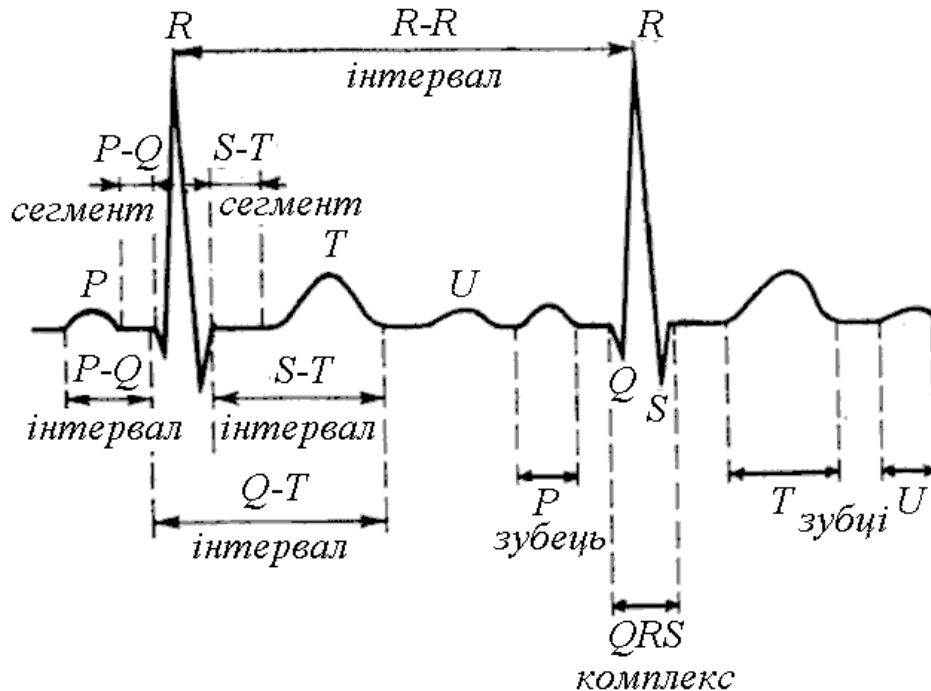


Рис. 1. Типова ЕКГ людини, яка відповідає циклу серцевої діяльності.

Формулювання цілей статті. Виконати огляд методів геометричного трактування електрокардіограм за допомогою фазових портретів, і довести, що застосування фазового портрета ЕКГ дає можливість адекватно оцінити форму окремих фрагментів ЕКГ і виявити в ній такі відхилення, які важко визначити при традиційному аналізі ЕКГ.

Основна частина. Вище були наведені елементи графіки кардіограми здорового серця. Але людське серце здатне реагувати на всі внутрішні й зовнішні подразники, яким піддається людина, тому його роботу досить легко порушити, що виявляється у вигляді аритмій [1,2,4]. Аритмія - це будь-які порушення серцевого ритму, що характеризуються зміною частоти, регулярності й послідовності серцевих скорочень у результаті порушення основних функцій серця: автоматизму, збудливості й провідності. Аритмія та її діагностика за допомогою кардіограми - дві найважливіші теми, які цікавлять лікаря-кардіолога і його пацієнта. Кардіограма вважається найпоширенішим

способом діагностики аритмії. Саме вона є тим «рятувальним кругом», що дозволяє швидко зібрати необхідну інформацію для постановки правильного діагнозу.

Французька письменниця Марі Севиньє запевняла, що «Серце не має зморшок». Але геометрія кардіограми при більшості хвороб може спотворюватися, створюючи не тільки «зморшки», але й рубці. У практичних керівництвах з ЕКГ описується велика кількість електрокардіографічних ознак аритмій, наприклад, при блокадах провідної системи серця. Зміну геометрії кардіограми можна простежити й при гіпертрофіях правого та лівого передсердь, інфаркті міокарда. Кардіограма призначається практично всім людям, у яких є скарги або підозри на збої в роботі серця, оскільки саме вона є одним із методів діагностики, що дає можливість лікареві встановити правильний діагноз.

Однак, часто ЕКГ-обстеження відображають динаміку патологічного процесу недостатньо. В останні десятиліття на основі сучасних комп'ютерних технологій розробляються нові методи аналізу ЕКГ. Серед них перспективним напрямком удосконалення діагностики є аналіз ЕКГ, представлений у фазових координатах [6]. Цей напрямок розвивається в працях доктора технічних наук, головного наукового співробітника Л.С. Файнзільберга та його учнів [5-8] у Міжнародному науково-навчальному центрі інформаційних технологій і систем НАН України.

Для побудови фазового портрету аналогової ЕКГ, графік якої описано функцією $y = y(t)$, необхідно на площині обрати декартову систему координат, у якій залежно від параметра t на вертикальній осі відкладати значення $y(t)$, а на горизонтальній – значення похідної цієї функції, одержаної, наприклад, за допомогою диференціатора (рис. 2).

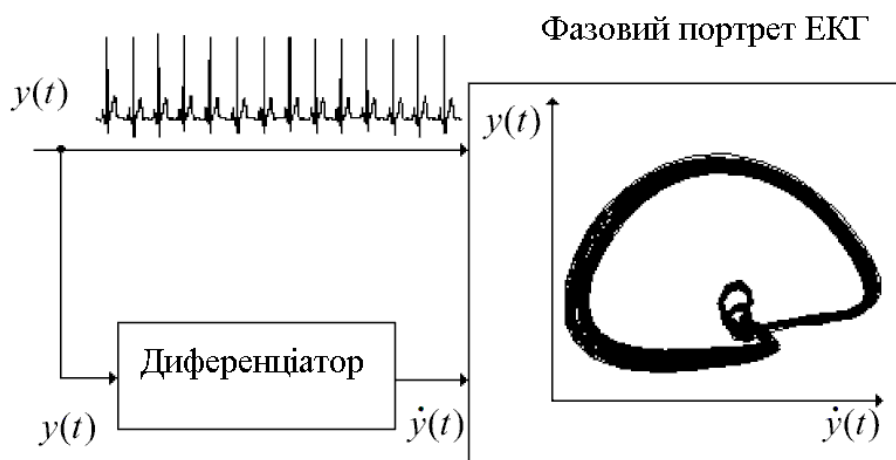


Рис. 2. Схема одержання фазового портрета аналогової ЕКГ.

Обрана площина $y(t) - \dot{y}(t)$ називається фазовою, координати на ній – фазовими, а сукупність фазових траєкторій, що зображують зміни стану «коливальної» системи – фазовим портретом.

Аналіз ЕКГ у зазначених фазових координатах дає можливість одночасно оцінювати як амплітудні, так і швидкісні показники окремих елементів ЕКГ- сигналу. Це дозволяє з високою точністю оцінювати структуру ЕКГ і знайти в ній такі відхилення, які не можуть бути виявлені при традиційному аналізі ЕКГ у вигляді «стрічки». Досвід побудови і аналізу фазових портретів виявив їхню здатність для попереднього діагностування захворювань серця. В роботі Л.С.Файнзільберга і Т.Ю.Лебедушко [8] наведено приклади фазових портретів (рис. 3), геометричні форми яких суттєво залежать від хвороби пацієнта.

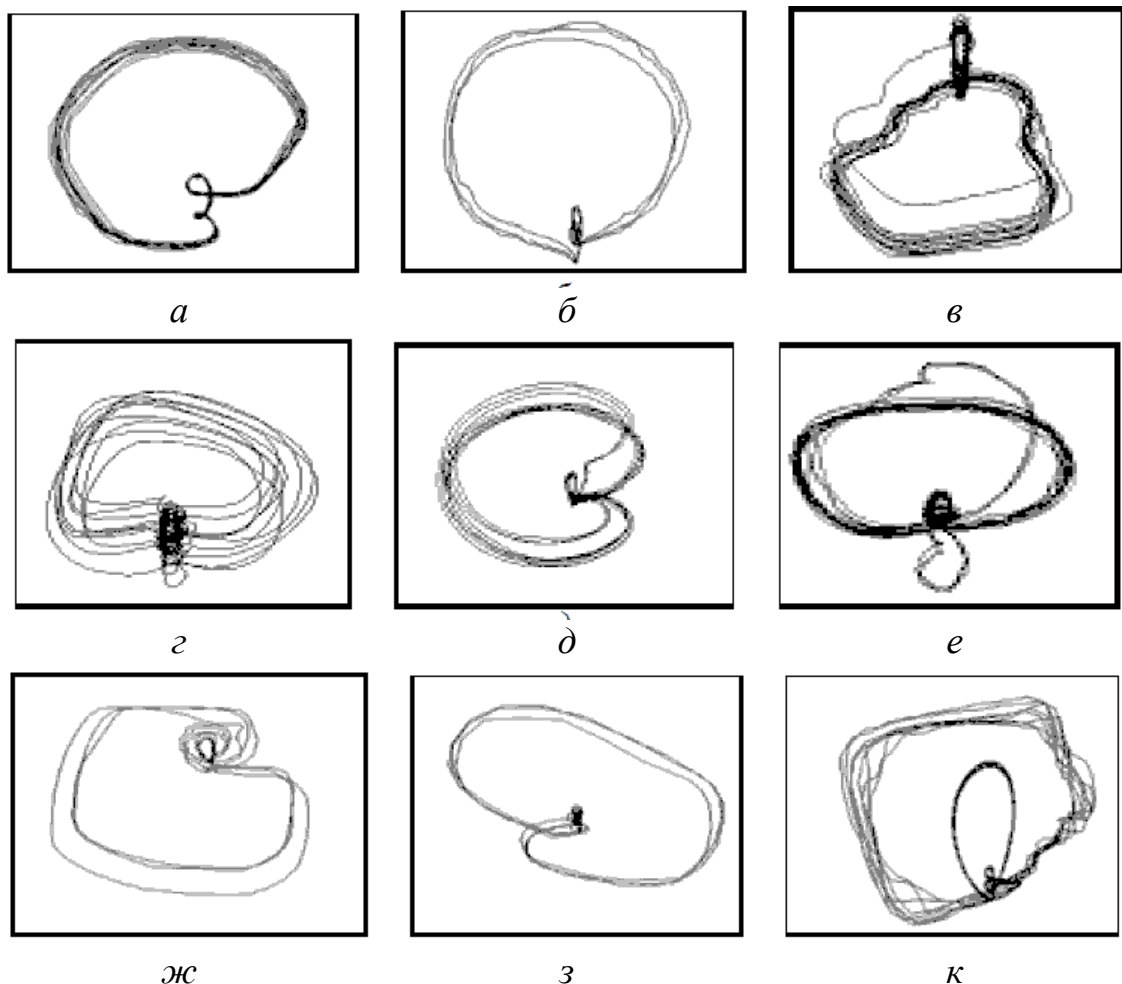


Рис. 3. Галерея фазових портретів ЕКГ.

Наведемо пояснення до фазових портретів ЕКГ на рис. 3: *а* - чоловік, 64 років, діагноз «АV-блокада»; *б* - чоловік, 69 років, діагноз «інфаркт міокарда»; *в* - жінка, 89 років, діагноз «АV блокада й блокада лівої ніжки пучка Гіса»; *г* - жінка, 84 років, діагноз

«пароксизмальне тріпотіння передсердь, вузловий ритм»; *d* - чоловік, 32 років, діагноз «синдром вольфа-паркінсона-уайта»; *e* - жінка, 51 років, діагноз «різко виражені екстрасистоли»; *ж* - жінка, 61 років, діагноз «серцева недостатність»; *з* - чоловік, 47 років, комплексний діагноз «змішана стенокардія, інфаркт міокарда»; *к* - чоловік, 41 років, діагноз «міокардит і гіпертензія».

Проведені дослідження показали [8], що фазові портрети ЕКГ досить різноманітні, а їхні відмінності більш виразні, ніж відмінності «стрічкових» сигналів $y(t)$, за допомогою яких їх було сформовано. Більш того, з появою діагностично значимих відхилень ЕКГ у часовій області на відповідному фазовому портреті площини $y(t) - \dot{y}(t)$ з'являються характерні зміни (ознаки), які досить просто можуть бути виявлені як візуально, так і на основі комп'ютерних алгоритмів. Представляє також інтерес дослідження динаміки зміни фазових портретів, у тому числі на етапі лікування при прийомі лікарських препаратів. При аналізі ЕКГ у фазовому просторі $y(t) - \dot{y}(t)$ з'являється можливість використовувати додаткові ознаки, які майже непомітні при візуальному аналізі ЕКГ у часовій області й тому часто недооцінюються кардіологами [5-8].

Але з причини неперіодичності кардіограми у якості фазового портрета на площині $y(t) - \dot{y}(t)$ частіше буде сукупність фазових кривих (рис. 4), які для зручності використання необхідно «усереднити».

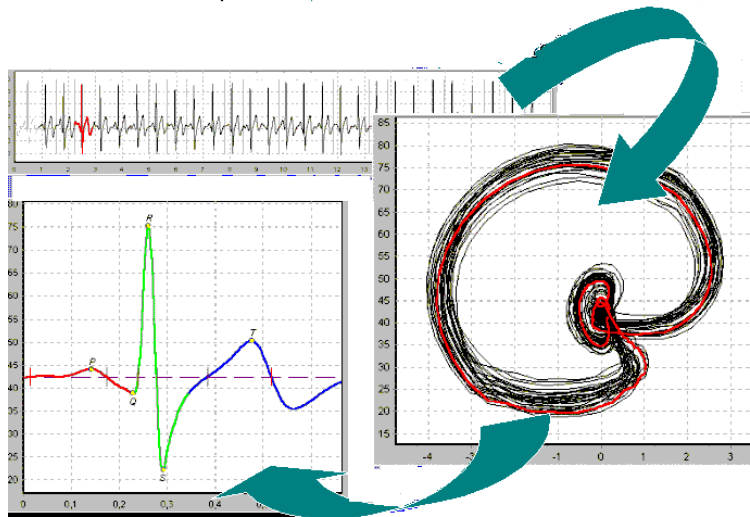


Рис. 4. Одержання «усередненого» фазового портрета із сукупності фазових кривих.

Як показано у роботі [8] після утворення «усередненого» фазового портрета з'являється можливість описати розглянутий коливальний процес за допомогою диференціальних рівнянь. Адже відображення ЕКГ у координатах $y(t) - \dot{y}(t)$ являє собою

графоаналітичний метод дослідження динамічної «коливальної» системи, стан якої має описуватися диференціальними рівняннями

$$\dot{x}_1 = x_2; \quad (1)$$

$$\dot{x}_2 = F(x_1, x_2), \quad (2)$$

де $x_1 = y(t)$ - вихідна координата системи (тобто амплітуда ЕКГ у момент часу t), $x_2 = \dot{y}(t)$ - її перша похідна, а $F(x_1, x_2)$ - деяка нелінійна функція.

Розділивши вирази (2) на (1), одержимо рівняння, у якому відсутній час t у явному вигляді:

$$\frac{dx_2}{dx_1} = \frac{F(x_1, x_2)}{x_2}. \quad (3)$$

Розв'язок рівняння (3) можна представити у вигляді

$$x_2 = \Psi(x_1) \quad (4)$$

або, з урахуванням позначень $x_1 = y(t)$ і $x_2 = \dot{y}(t)$, у вигляді

$$\dot{y}(t) = \Psi(y(t)) \quad (5)$$

і який визначатиме фазову траєкторію на площині $y(t) - \dot{y}(t)$.

На основі наведених залежностей фазові траєкторії можна описувати і будувати як аттрактори певних динамічних систем [8-10].

Приклад. В результаті розв'язання диференціальних рівнянь

$$x_1 = \dot{y}(t) + a(y(t) - \exp(b \sin(2\pi t) - y(t))); \quad x_2 = \dot{x}_1(t) \quad (6)$$

визначимо функцію $y(t)$.

Для цього використаємо оператори мови maple:

```
x1:=diff(y(t),t)+a*(y(t)-exp(b*sin(2*Pi*t)-y(t))):
x2:=diff(x1,t);
sol:=dsolve({x2, y(0)=0, D(y)(0)=1},y(t),numeric,
output=listprocedure);
```

визначається функція $y(t)$ і її похідна

```
yt:=subs(sol,y(t)) :
vt:=subs(sol,diff(y(t),t)) :
```

На рис. 5 наведено відповідні графіки і фазовий портрет.

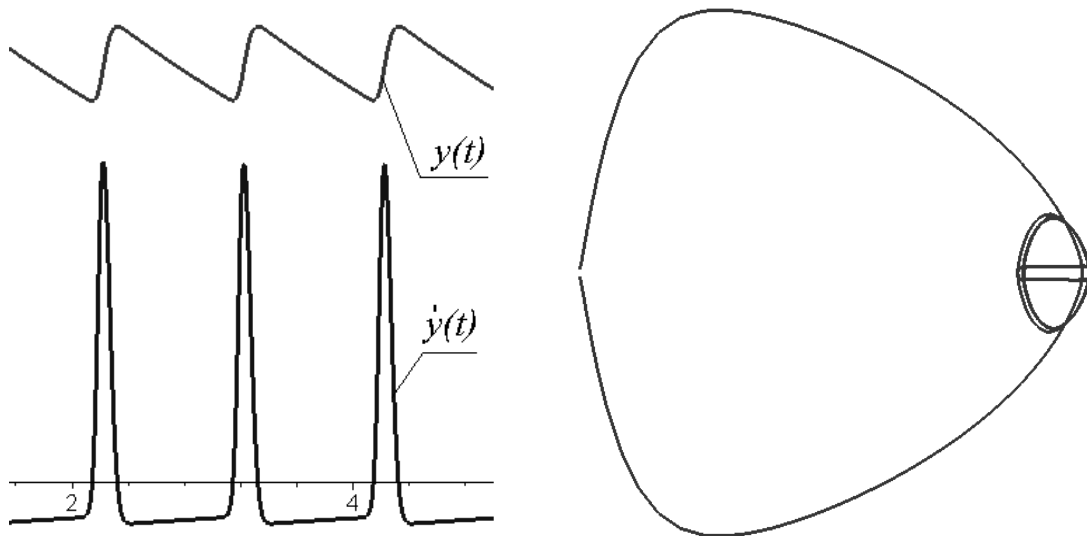


Рис. 5. Графіки функції $y(t)$ і її похідної та фазовий портрет для параметрів $a = 0,25$; $b = 15$.

Висновки. Виконаний огляд досліджень [3-8] доводить, що фазовий портрет ЕКГ дає можливість оцінити форму окремих фрагментів ЕКГ і виявити в ній такі відхилення, які не можуть бути визначені при традиційному аналізі ЕКГ у вигляді «стрічки».

Література

1. Скурихин В.И. Когнитивная компьютерная графика как средство интерпретации биоциклических процессов организма. Управляющие системы и машины / В.И. Скурихин, П.С. Файнзильберг, Т.П. Потапова // 1995, № 4/5. – стр. 3-10
2. Власов В.В. Введение в доказательную медицину / В.В.Власов // – М.: Медиа Сфера, 2001. – 392 с.
3. Амосов Н.М. Исследование сократительной функции миокарда методом фазовых координат / Н.М. Амосов, Б.Т. Агапов, Ю.В. Паничкин // Доклады АН СССР. – 1972. – Т. 202. – № 1. – С. 245-247.
4. Суворов А.В. Клиническая электрокардиография / А.В. Суворов // - К.: НГМИ, 1999. С. 9-12.
5. Фрумин Л.Л. О фазовом портрете электрокардиограммы / Л.Л.Фрумин, М.Б.Штарк // Автотметрия. – 1993. – № 2. – С. 51-54.
6. Файнзильберг Л.С. Компьютерный анализ и интерпретация электрокардиограмм в фазовом пространстве / Л.С. Файнзильберг // Системні дослідження та інформац. технології.–2004.–№1.– С.32-46.
7. Файнзильберг Л.С. Оценка функционального состояния сердечно-сосудистой системы по величине разброса фазовых траекторий

- одноканальной ЭКГ / Л.С. Файнзильберг, Е.Н. Минина // Кибернетика и вычислительная техника.-2014.-Вып.175. - С. 5-19.
8. *Файнзильберг Л.С.* Исследование диагностической ценности фазовых портретов ЭКГ по данным специализированных баз / Л.С. Файнзильберг, Т.Ю. Лебедушко // Кибернетика и вычислительная техника. - 2012. - Вып. 169. - С. 34-50.
 9. *Анищенко В.С.* Седло-фокус в модели электрической активности сердца человека / В.С. Анищенко, Н.Б. Янсон, А.Н. Павлов // Письма в журнал технической физики. – 1996. - Т. 22. Вып. 4. - С.78-83.
 10. *Куценко Л.М.* Геометричне моделювання поведінки динамічних систем з нечіткими параметрами / Л.М. Куценко, М.М. Пікрасов, О.С. Сидоренко // Современные проблемы геометрического моделирования. Спецвыпуск. - Харьков: ХГУПТ. 2007. - С. 108-121.
 11. *Куценко Л.М.* Опис роздільних поверхонь, що обмежують у фазовому просторі гілки фазових кривих / Л.М. Куценко, М.М. Пікрасов // Праці Таврійського державного агротехнологічного університету. Мелітополь: ТДАТУ, 2008. - Вип. 4. - Т. 38. - С. 21-27.

ГЕОМЕТРИЧЕСКОЕ МОДЕЛИРОВАНИЕ ЭЛЕКТРОКАРДИОГРАММ С ЦЕЛЬЮ ДИАГНОСТИКИ ЗАБОЛЕВАНИЙ СЕРДЦА

Л.Н. Куценко, А.Ю. Балтаева

Аннотация – приведен обзор методов геометрической трактовки кардиограмм при помощи фазовых портретов, который доказывает, что применение фазового портрета ЭКГ дает возможность адекватно оценить форму отдельных фрагментов ЭКГ и выявить в ней такие отклонения, которые тяжело определить при традиционном анализе ЭКГ.

GEOMETRICAL MODELLING OF ELECTROCARDIOGRAMS FOR THE PURPOSE OF DIAGNOSTICS OF HEART DISEASES

L. Kutsenko, G. Baltayeva

Summary

The review of methods of geometrical treatment of cardiograms by means of phase portraits which proves is provided that application of a phase portrait of an electrocardiogram gives the chance to estimate adequately a form of separate fragments of an electrocardiogram and to reveal in it such deviations which are heavy for defining in the traditional analysis of an electrocardiogram.